Aus der Deutschen Heilstätte in Davos.
Leitender Arzt: Dr. Schuberth.

Ueber die Bedeutung der Stratigrafie bei Lungenerkrankungen.

Inaugural-Dissertation

zur

Erlangung des Doktorgrades

der

Hohen Medizinischen Fakultät

der

Rheinischen Friedrich Wilhelms-Universität

zu Bonn.

Vorgelegt am 2. November 1938

von

Wilhelm Corman,

Ass.-Arzt

aus Aachen.

Bonn 1938 / Buchdruckerei H. Trapp, Stiftsgasse 11.

Gedruckt mit Genehmigung der Medizinischen Fakultät der Rheinischen Friedrich-Wilhelms-Universität Bonn.

Referent: Dozent Dr. Heymer.

Korreferent: Prof. Dr. Martini.

R. UNIV.
BIBLIOTHEEK
LEIDEN

Röntgenstrahlen sind in ihrer Anwendung auf den menschlichen Organismus diagnostisch und therapeutisch von großer Bedeutung. Für alle Fächer der Medizin hat die Röntgenologie von Jahr zu Jahr immer größere Wichtigkeit erlangt. Zuerst war es das Gebiet der chirurgischen Erkrankungen, vor allem der Frakturen und Luxationen, das seinen Nutzen daraus zog. Mit der Verbesserung der Technik, der Apparaturen und Röhren hat sich dann die Innere Medizin den größten Anteil an der Röntgendiagnostik erkämpft. Mit der Diagnostik stieg auch die Bedeutung der Röntgentherapie, und sie besonders ist in den letzten Jahren in zunehmendem Maße auf allen Sondergebieten der Medizin betrieben und ausgebaut worden. — In vorliegender Arbeit soll von der jüngsten röntgenologisch-diagnostischen Methode, der Körperschichtaufnahme, die Rede sein; es soll anhand von einigen Beispielen erläutert werden, welchen Wert das neue Verfahren bei der Lungendiagnostik, speziell bei der Lungentuberkulose besitzt.

Im allgemeinen versteht man unter einer Röntgenfotografie die Wiedergabe aller übereinander liegenden Schichten eines Organs, die im Nutzstrahlenkegel der Röhre liegen. Bei dem Organ des menschlichen Körpers, das für Röntgenstrahlen am durchgängigsten ist, der Lunge, können geringe, an der Oberfläche oder auch in der Tiefe liegende Gewebsverdichtungen die Sicht behindern bzw. einschränken, indem sie intensive Schatten bilden, die dahinter oder davor gelegene Gewebe unübersichtlich machen. Krankheitsherde, wie Kavernen, können dadurch verborgen bleiben, weil alle Gebilde aus verschieden tiefen Lungenschichten übereinander projiziert werden. Auch der knöcherne Thorax kann störende Schatten verursachen. Zur Umgehung solcher Schattenüberlagerungen läßt man zu deren Trennung vielfach die Strahlen in verschiedenen Richtungen und unter verschiedenen Winkeln zur Frontalebene durch die

Lunge auf die Röntgenplatte fallen. Dies gibt aber oft starke Verzeichnungen, weil die Schrägprojektion die Schatten auseinander zieht. Oft werden die Verhältnisse mit besonders harten Aufnahmen geklärt. Viele unklare Fälle werden diagnostiziert durch spezielle Spitzenaufnahmen, durch rückenanliegende Aufnahmen und — nicht zu vergessen — durch eine gute Durchleuchtung. Aber trotz all dieser Hilfsmethoden und der genauesten klinischen und bakteriologischen Untersuchung kommt es vielfach nicht zur restlosen Aufhellung des Krankheitsbildes.

Wir haben nun in der Methode der Zerlegung eines Organs durch schichtweises Fotografieren ein Mittel in der Hand, uns über den grob anatomischen Bau desselben am lebenden Körper mit einiger Exaktheit zu unterrichten. Es ist nicht so sehr das gesunde Organ, über dessen Aufbau wir von der Anatomie her genügend orientiert sind und das uns als Kliniker nicht so sehr beschäftigt als vielmehr das kranke und in seiner groben Struktur veränderte, dessen pathologischen Zustand wir bis zu einem gewissen Grade mit ziemlicher Genauigkeit im Leben festlegen können, jedenfalls mit Hilfe der neuen Methode viel genauer als bisher; ist es doch oftmals so, daß der Kliniker sich anhand der Sektionsbefunde des Pathologen von der Unzulänglichkeit seiner Röntgenbilder überzeugen muß; weit vielgestaltigere Veränderungen können da mitunter zutage treten, als Röntgenbild und klinischer Befund dies im Leben vermuten ließen. Neben dem realen hat die Methode auch einen ideellen Wert. Zweifellos bestand seit dem unerhörten Aufschwung der Röntgenologie seit der Jahrhundertwende und ihrer Entwicklung zu einem Spezialfach die Gefahr, daß sie immer mehr den Zusammenhang zwischen Klinik und pathologischer Anatomie verlor; es ist kein Zweifel, daß diese jüngste Forschung in der Röntgenkunde wesentlich dazu beiträgt, die Gefahr einer solchen Isolierung zu beseitigen. Sie ist im klinischen Denken verankert und stellt sozusagen eine Autopsie am Lebenden dar, und zwar in einem viel größeren Maße, als es die Röntgenfotografie bis jetzt tat. Für die mannigfachen Möglichkeiten ihrer Anwendung in diagnostischer Hinsicht geben die Krankheiten der Lunge und da vor allem die tuberkulösen ein gutes

Beispiel. Der Lungen- und Heilstättenarzt kann sich täglich von der Brauchbarkeit und Güte der Methode überzeugen, ja selbst mitunter von ihrer Unentbehrlichkeit.

Es ist nötig, in einem kurzen Überblick die geschichtliche Entwicklung des Körperschichtaufnahmeverfahrens oder der Stratigrafie wiederzugeben. Damit verbunden ist die Schilderung des technischen Vorganges bei der Herstellung der Bilder. Gedenken wir dabei auch in Dankbarkeit der Männer, die uns dies ausgezeichnete diagnostische Mittel in die Hand gaben. Das Verfahren wurde im Jahre 1921 zum ersten Mal angegeben von Bocage. Zweck der Methode ist, bei Röntgenaufnahmen eine Trennung der Schatten zu erzielen. Dies wird erreicht, indem man der Röhre und der Platte, die durch ein geeignetes System miteinander verbunden sind, eine Bewegung um eine Achse erteilt. Die Ebene, die man abzubilden wünscht, muß in Höhe dieser Achse liegen. — Während Ziedses des Plantes und Bartelink Röhre und Platte bewegten, brachte Vallebona denselben Effekt durch schnelle Verschiebung des Körpers oder Teile des Körpers zustande. Das Verfahren ist mit verschiedenen Namen benannt worden wie „Planigrafie", „Stratigrafie", „Radiografie mit zerlegten Schatten" usw. Die Apparaturen zur röntgenologischen Darstellung von Körperschichten waren kompliziert, bis Grossmann das Gerät abänderte und den „Tomografen" herausbrachte, der dann von Chaoul noch verbessert wurde. Bocage und die anderen Autoren ließen den Röhrenfokus und Film sich längs Kreisbahnen, archimedischen Spiralen (Bocage-Ziedses des Plantes) und Sinuslinien (Bartelink) bewegen. Nicht nur verwickelte Geräte waren dazu nötig; es wurden auch unbefriedigende Aufnahmen erzielt. Bei den komplizierten Bewegungen von Röhre und Film ist es fast unmöglich, ein genaues Übereinstimmen dieser Bewegung beider Teile zu erreichen. Hinzu kommt, daß die Belichtungszeiten zu lang sind. Großflächige Störschatten lassen sich oft nicht verwischen, ohne einen dichten Kernschatten zu hinterlassen. Der Apparat nach Grossmann und Chaoul ist einfach gebaut, arbeitet leicht, ist einfach zu bedienen, die Bewegung von Röhre

und Film ist eine einfache Pendelbewegung, die eine Verkürzung der Belichtungszeit gestattet, welche allerdings immer noch nicht weniger als eine Sekunde beträgt. Der Fokus-Film-Abstand, der bisher konstant war, ist bei diesem Gerät veränderbar. Es handelt sich also bei dem Tomografen um einen Röntgenapparat, bei dem ein starres System Röntgenröhre-Film sich um eine Achse bewegen läßt. Bei dieser Bewegung (Pendelbewegung) macht der Röhrenfokus einen Bogen, während der Film sich bogenförmig in entgegengesetzter Richtung bewegt. Der zu röntgende Körper oder Körperteil bleibt während der Aufnahme zwischen Röhre und Film fixiert. Die Achse des Systems wird in Höhe der Ebene, die man aufzunehmen wünscht, eingestellt. Die Größe des Winkels, mit dem die Röhre den Bogen beschreibt, ist maßgebend für die Dicke der Schicht, die im Strahlenbündel liegt. Bei einem Ausschlagswinkel von 50° zum Beispiel ist die Schicht so schmal, daß man von Schnittaufnahmen spricht. Die Grenze der Schichtaufnahmen liegt etwa bei 30°.

Im Gegensatz zum Tomografen, bei dem Röhre und Film eine einfache Pendelbewegung beschreiben, ist die Bewegung bei einem anderen Gerät, dem sogenannten Planigrafen, eine Sinuslinie; das heißt also, die Bewegung findet beim Tomografen in einer Ebene, beim Planigrafen in zwei Ebenen statt. Die Erfahrung hat gelehrt, daß zwischen beiden Methoden kein Unterschied im Wert der Aufnahmen besteht und beide gut brauchbar sind. Daß der Patient bei dem einen Gerät während der Aufnahmen liegen und bei dem anderen stehen muß, hat ebenfalls nichts Wesentliches zu bedeuten. Beides hat seine Vor- und Nachteile. Exsudatspiegel im Pneumothorax oder in Kavernen sieht man nur beim stehenden Patienten; das ist ein Vorteil. Den liegenden Patienten zu tomografieren ist vielleicht bei der Länge der Zeit, die ein genaues Arbeiten erfordert, nicht so anstrengend, besonders wenn es sich um einen in seinen Körperkräften reduzierten Menschen handelt. Außerdem verharrt der Körper im Liegen in größerer

Ruhe als im Stehen. Bei der Länge der Belichtungszeit, die erforderlich ist, ist dieser Moment sehr beachtenswert.

Nach diesen Betrachtungen allgemeiner und technischer Art und den Erörterungen, die wir über die Methode als eine Neuerung im Sinne einer wertvollen Ergänzung für die Röntgenologie anstellten, wenden wir uns jetzt dem eigentlichen Indikationsgebiet der Stratigrafie zu. Aus der Mannigfaltigkeit ihrer Anwendung greifen wir ein Kapitel heraus und wollen uns anhand von Krankenberichten und Röntgenbildern den Wert des Verfahrens bei der Diagnostik der Lungentuberkulose vor Augen führen. Die angeführten Krankheitsfälle entstammen dem Material einer nach modernen Gesichtspunkten geführten Hochgebirgsheilstätte, die nicht einseitig konservativ eingestellt ist; wenn sie durch ihre günstige klimatische Lage auch erfreuliche Resultate in konservativem Verhalten erzielt, so ist sie natürlich sorgfältig darauf bedacht, zu möglichst rascher Heilung zu gelangen und rechtzeitig, wenn die Heilwirkung des Hochgebirges erschöpft ist, chirurgische Maßnahmen einzuleiten. Daß sie in der Methode der stratigraphischen Untersuchung dabei oft wertvolle Unterstützung findet, soll besonders hervorgehoben werden. Es zeigt sich die Wichtigkeit des Verfahrens, wenn operative Maßnahmen therapeutisch in Erwägung gezogen werden müssen. Jedes moderne Tuberkulosekrankenhaus ist heute im Besitze eines Schichtaufnahmegerätes. In zahlreichen Fällen werden die Verhältnisse durch diese neue Art von Aufnahmen erst aufgedeckt, eine Kaverne kann durch sie evtl. erstmalig und sicher zur Darstellung gelangen. Für den Chirurgen ist noch von besonderer Bedeutung die Tiefenlokalisation des anzugehenden Krankheitsherdes. Wertvoll ist die Erkennung nicht verkalkter vergrößerter Hilusdrüsen, die z. B. im Erwachsenenalter für die Überlegung einer tuberkulösen Erstinfektion von Bedeutung sind. Man hat es im Laufe der letzten Jahre gelernt, die geeigneten Indikationen für die Schichtaufnahme zu stellen. Und das Indikationsgebiet ist ein großes. Außer der überlagerungsfreien Darstellung und Lokalisation von Kavernen können Gewebssequester in Kavernen oder in Kavernen einmündende Bronchien

einwandfrei festgestellt werden. Oftmals ist man im Zweifel, ob hinter einer dicken Pleuraschwarte, die selbst mit harten Strahlen nicht zu durchdringen ist, der Lungenprozeß abgeheilt oder noch aktiv ist. Es ist unbedingt danach zu fahnden, was sich hinter Plomben, im Oleothorax, in einer Pneumothoraxlunge, in einer durch Thorakoplastik scheinbar gut kollabierten Lunge verbirgt, wenn dazu noch das eine oder andere Symptom auf eine Unvollkommenheit des Kollapses hindeuten. Die Kontrolle des kollapstherapeutischen Erfolges einer Thorakoplastik durch die Schichtaufnahme kann entscheidend sein für die Frage einer evtl. vorzunehmenden Korrekturplastik; denn operativ entstandene Kallusmassen verbergen hin und wieder Restkavernen, die man mit dem gewöhnlichen Röntgenverfahren oft nicht diagnostizieren kann. Kontrollaufnahmen zwischen den einzelnen Sitzungen bei einer Plastik sind mitunter notwendig. Hilusnahe Prozesse können durch den vorgelagerten Herzschatten, besonders wenn dabei das Herz durch einen Narbenzug noch verlagert ist, übersehen werden. Dies ist ebenfalls ein Grund, die Klärung durch das neue Verfahren herbeizuführen, vorausgesetzt, daß eine Röntgenaufnahme in abgedrehter Position kein befriedigendes Ergebnis brachte. Rückennahe gelegene Kavernen gelangen manchmal nicht zur Darstellung, weil sie von Lungengewebe oder Infiltraten überlagert werden. Die Schichtaufnahme kann hier bei bestehendem Verdacht herangezogen werden. Mit den gewöhnlichen Untersuchungsmethoden ist es mitunter nicht möglich, eine Entscheidung darüber zu treffen, ob ringförmige Schattengebilde Pleuraauflagerungen sind oder ob sie Kavernen entsprechen. Wie verantwortlich in solchen Fällen die richtige Diagnosestellung ist, leuchtet jedem ein. Wenn auch einerseits Schichtaufnahmen oft die Indikation zur Operation erst begründen, so können sie auf der anderen Seite kontraindizierend sein, nämlich dann, wenn die Gegenseite sich als zu krank herausstellt. Somit gewinnt die Tomografie weiterhin an Wert bei der Beurteilung der gesünderen Seite bei beabsichtigter Operation. Die Differentialdiagnose Restpneumothorax oder Kaverne ist mitunter sehr schwierig. Sie kann durch die

Schichtaufnahme geklärt werden. Bei der oft nicht leichten Entscheidung über die Brennbarkeit von endothorakalen Verwachsungssträngen kann unter Umständen das Schichtaufnahmeverfahren wertvolle Dienste leisten. Weit in die Stränge hineinragende Kavernenbuchten sind eine Gegenindikation zur geplanten Thorakokaustik; eine Probeendoskopie würde sich erübrigen. Auch umgekehrt wiederum kann die Schichtaufnahme bei der Frage der Operabilität von Strängen Vorzügliches leisten, indem sie die im gewöhnlichen Röntgenbild als breite Segel erscheinenden Adhäsionen als umgreifbare Stränge aufdeckt. Wie ersichtlich, gibt es mannigfache Möglichkeiten, das Verfahren anzuwenden. Betont sei nochmals, daß es trotzdem nur eine Ergänzung zu den gewöhnlichen Röntgenuntersuchungsmethoden ist, jedoch eine wertvolle. Das einfache Röntgenbild wird man in keinem Falle missen können und wollen. Das Schichtverfahren erübrigt sich oft. Seine Anwendung ohne Indikation ist abzulehnen und unzweckmäßig, vor allem schon wegen der immer noch beträchtlichen Kosten der Aufnahmen. Nicht immer läßt die Stratigrafie etwas Neues und von der Röntgenaufnahme Abweichendes erkennen; aber auch in einem solchen Falle hat sie etwas zu sagen, denn die Situation erhält damit ihre endgültige Klärung. Es ist zuzugeben, daß es auch hin und wieder Fälle gibt, die selbst durch sorgsamstes Tomografieren unaufgeklärt bleiben. Das ändert an der Güte der Methode nichts. Dabei spielt übrigens die Erfahrung und die ärztliche Kunst des Diagnostikers eine Rolle. Welcher Arzt und vor allem Tuberkulosearzt, sei er nun chirurgisch oder anders im Dienste der Volksgesundheit tätig, ist nicht bemüht, in Ermangelung einer spezifischen Therapie den Kampf gegen die Tuberkulose mit allen Mitteln zu führen, die ihm zur Verfügung stehen. Die Vervollkommnung der diagnostischen Möglichkeiten wirkt dabei gegenüber der oft unbefriedigenden Therapie ausgleichend. Die Anwendungsmöglichkeit des Körperschichtverfahrens oder der Stratigrafie ist eine große, die Domäne für sie ist die Lunge, oder besser gesagt, der Thorax mit seinen Organen; das Organ, die Lunge, steht dabei im Vordergrund. Hinzu kommen außer

den Mediastinalorganen intrathorakal gelegene Fremdkörper, deren Lage man auf wenige Millimeter genau bestimmen kann, bestimmen kann nicht nur durch eine Serie von Aufnahmen, sondern auch mittels der Tiefenbestimmung nach Gaubatz, die mit einer Durchleuchtungseinrichtung am Schichtaufnahmegerät vorgenommen wird. Diese Einrichtung gestattet gezielte Einstellung von kleineren Detailaufnahmen und ebenso die Bestimmung der Schichtebene, die man aufzunehmen wünscht. Außer der Feststellung von krankhaften Veränderungen innerhalb des Organs gibt uns das Schichtverfahren eine Übersicht und Kontrolle über den Aufbau des Gerüstes der Lunge, von Bronchien und Gefäßen. Es besteht die Möglichkeit, und es wäre nicht uninteressant, das Wachstum der letzteren zu verfolgen, angefangen in der Zeit, wo die Lunge noch nicht beatmet wird. — Ich habe klarzulegen versucht, welche Bedeutung das Schichtverfahren in der Lungendiagnostik erlangt hat. Im Mittelpunkt der Ausführungen stand die Lungentuberkulose. Es wäre zu erwähnen, daß das Verfahren auch bei anderen Erkrankungen dieses Organs eine Bedeutung erlangt hat, so z. B. bei der differentialdiagnostischen Überlegung Lungenkarzinom oder Lungenabszeß. Im stratigrafischen Bild verhalten sich beide Krankheitserscheinungen verschieden. Der Lungentumor ist unregelmäßig gelappt, aber gleichmäßig verschattet; strahlig von der Infiltration ausgehend setzen sich Ausläufer in die Umgebung fort; typisch ist auch die Unregelmäßigkeit der Bronchuseinengung und das Vorliegen von peripheren Atelektasen. Die Tumorzerfallshöhle hat eine unregelmäßige kantige Wandbegrenzung. Die Abszeßhöhle ist rund bzw. oval, die Wandbegrenzung ist glatt. Die Verschattung hat fleckigen Charakter; die Bronchialeinengung fehlt bei der Abszeßhöhle und ebenso die peripheren Atelektasen. Vielfach treten auch die Abszesse in der Mehrzahl auf. Als diagnostische Methode ist die Stratigrafie ebenso bei der Frage Wabenlunge, Bronchiektasen oder Tuberkulose heranzuziehen. Bei der Differentialdiagnose Schwartenbildung oder angeborener Lobus venae azygos ist das Verfahren entscheidend angewandt worden.

Wie man sieht, gibt es für Zweifelsfälle manche Möglichkeit, zum Ziele zu gelangen; die Stratigrafie ist eine von den Wegen, die man unter Umständen wählen muß. Nach den Erfahrungen, die wir in unserem Heilstättenbetrieb gesammelt haben, bleibt der Erfolg selten aus. Daß in jedem Falle die richtige Indikation für ihre Anwendung vorhanden sein muß und nicht ein Drauflosschichten zur Gewohnheit werden darf, soll noch einmal betont werden. Die einfache Röntgenaufnahme ist und bleibt das Primäre, und man soll sich in jedem Fall bemühen, damit zu einer einwandfreien Diagnose zu gelangen; dann ist auch die Gefahr, daß das Bilderlesenkönnen mit der Zeit Schaden leiden könnte, beseitigt.

Für die Herstellung der nun folgenden Schichtbilder wurde der Tomograf der Firma Sanitas-Berlin benutzt.

Dem Chefarzt der Thurgauisch-Schaffhausen'schen Heilstätte, Herrn Dr. Stöcklin-Davos, sei an dieser Stelle für die Mühe, die er auf die Anfertigung der Bilder verwendet hat, herzlich gedankt.

Fall 1

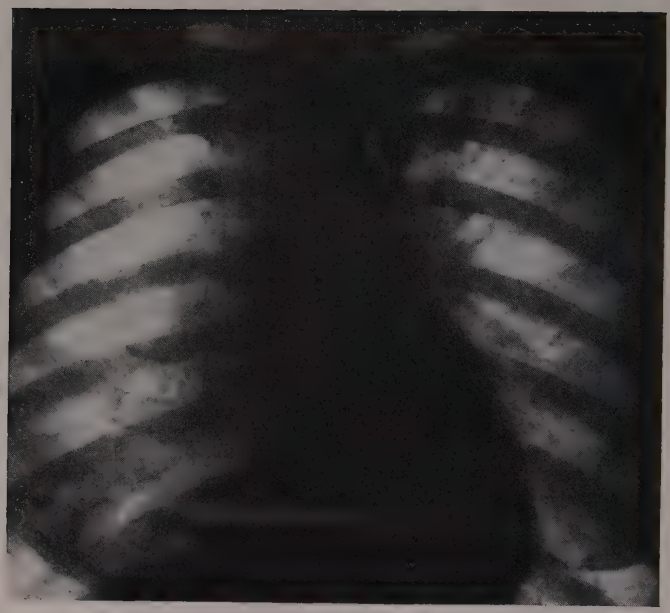

Abb. 1

Abb. 2

Fall 1

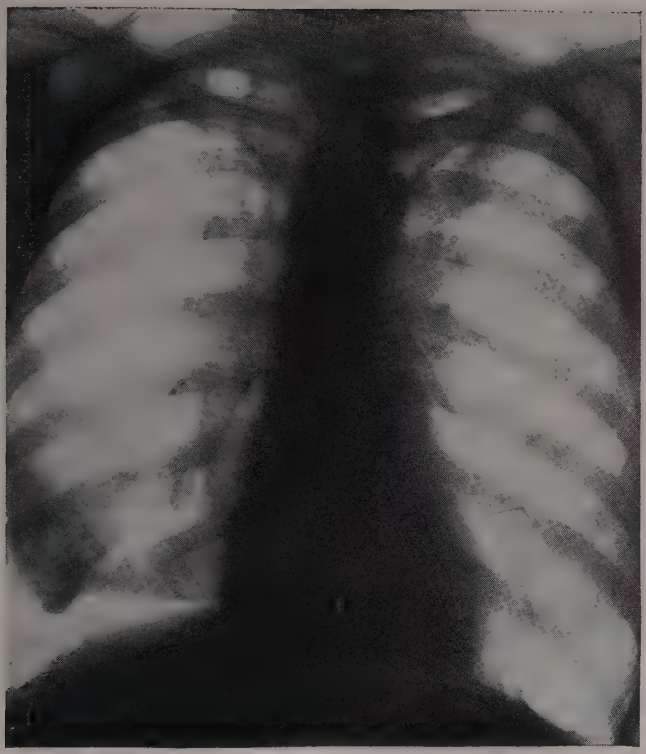

Abb. 3

Fall 1. Vorgeschichte: L. E. S., 47 Jahre alt. Seit 1918 mehrmals trockene Rippenfellentzündungen. Anfang des Jahres 1936 mehrmals „Grippe", die sich dann als doppelseitige Lungentuberkulose herausstellte. Sputum bazillenhaltig. Pneumothoraxanlage im Juli 36. Sputum jedoch weiterhin bazillenhaltig.

Es besteht der Verdacht, daß die Bazillen aus dem Spitzengebiet der linken Lunge stammen.

Die Röntgenaufnahme ist nicht beweisend für einen sicheren Zerfallsherd dortselbst. (s. Abb.)

Die Körperschichtsaufnahme zeigt einen Zerfall jedoch einwandfrei. (s. Abb.)

Daraufhin Anlage eines zweiten Pneumothorax links.

Auf einer Röntgenaufnahme nach der Pneu-Anlage ist es nicht schwierig, einen Ringkontur in linker Lungenspitze zu sehen. (s. Abb.)

Im vorliegenden Falle bestand die Indikation zur Schichtaufnahme. Ein nicht zu sehendes, jedoch zu vermutendes Kavum wurde einwandfrei dargestellt.

Fall 2

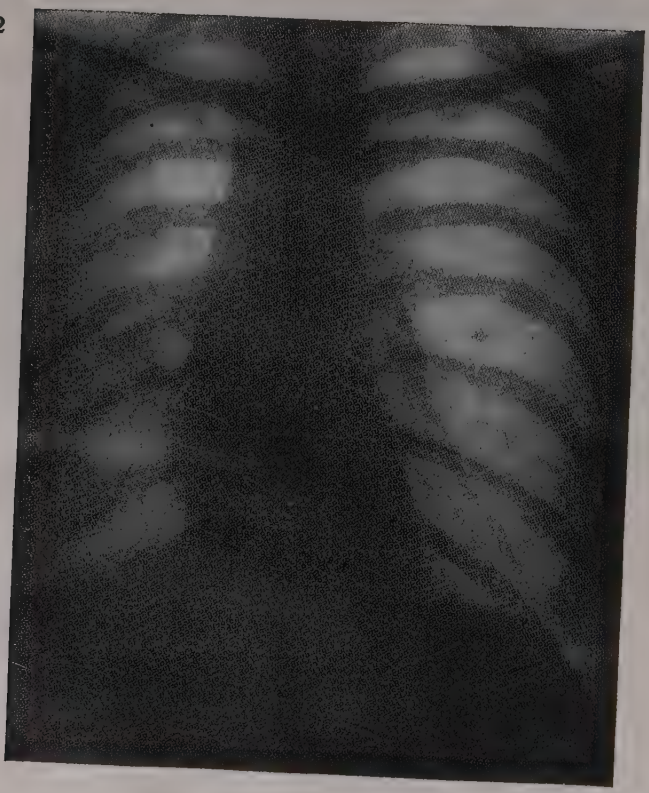

Abb. 1

Fall 2

Abb. 2

Fall 2. Vorgeschichte: I. G., 28jährige Frau. Eine Schwester 1932 an Lungentuberkulose gestorben, selbst 1933 an Lungentuberkulose erkrankt. 1934 trockene Rippenfellentzündung rechts; 1935 Heirat; 1936 Kur in einem Sanatorium; November 1936 vergeblicher Pneumothorax-Versuch rechts, dann Phrenikusvereisung rechts; niemals Auswurf.

Klinischer Befund März 1937: Schallverkürzung über rechtem Obergeschoß, Dämpfung über rechtem Untergeschoß. Über rechtem Ober- und Mittelgeschoß Bronchialatmen, hinten oben knackende Geräusche. Über rechte Lunge verteilt vereinzelt klingende Rasselgeräusche. Linke Lunge o. B.

Röntgenbild März 1937: Im rechten Obergeschoß Höhe 2. vordere Rippe 2markstückgroße Aufhellung, die als Kaverne

angesehen wird. Im rechten Hilusgebiet Höhe 3. vordere Rippe ebenfalls Aufhellungszone, deren Begrenzung nicht genau festzulegen ist. Auf der linken Lunge einige alte Herde.

Röntgenbild Juni 37: Das Kavum im rechten Obergeschoß ist mit Sicherheit nicht mehr zu sehen. Die von einem intensiven Schatten umgebene Aufhellungszone in Hilusnähe rechts tritt deutlicher und größer hervor als auf dem Bild im März. (s. Abb.) Es handelt sich auch hier um eine Kaverne, von deren eigentlicher Größe aber nichts genaues gesagt werden kann, weil die Überlagerungen in der Nähe des Hilus zu stark sind.

Körperschichtaufnahme Juli 37: Sie zeigt ein über eigroßes Kavum in Hilusnähe rechts, am deutlichsten in Schichttiefe 5 cm von hinten.

In diesem Falle war es berechtigt, die Diagnose einer Kaverne durch die Körperschichtaufnahme zu bestätigen, zumal die Schwere des Befundes mit dem subjektiven Befinden der Patientin in so krassem Gegensatz stand. Es waren weder Husten noch Auswurf vorhanden, und das körperliche Allgemeinbefinden war ausgezeichnet.

Fall 3

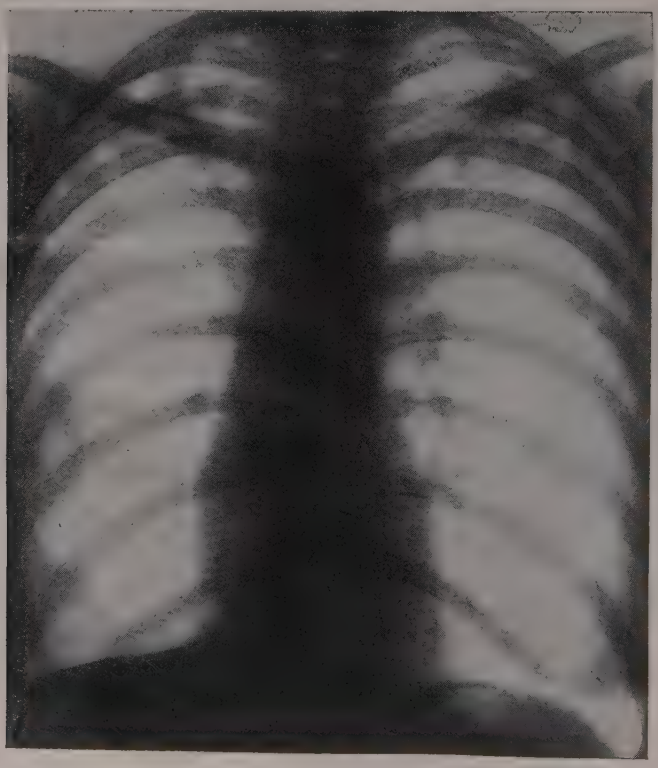

Abb. 1

Fall 3

Abb 2

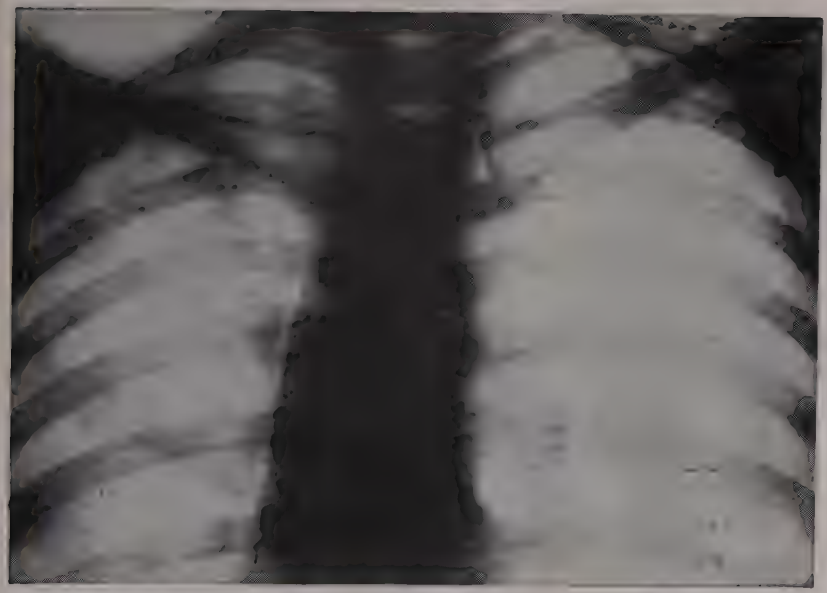

Abb. 3

Abb 4

Fall 3. Vorgeschichte: M. S., 29 Jahre alte Patientin. Beginn der Erkrankung 1931. Kaverne im rechten Obergeschoß. April 31 Pneumothoraxanlage rechts. Eine strangförmige Verwachsung wurde damals nicht gelöst, da sie angeblich den Kollaps der Lunge nicht zu beeinträchtigen schien. Der Pneumothorax bestand 2½ Jahre. Im April 37 Erkältung, Rückfall.

Klinisch: über rechtem Oberfeld wenig feuchtes Rasseln.

Röntgenologisch sicherer Zerfallsherd im linken Oberlappen zwischen 1. und 2. vorderer Rippe. Im rechten Oberfeld auf Destruktion verdächtige Stelle. (s. Abb.)

Tomografische Aufnahme vom 2. 8. 37: Im rechten Obergeschoß nach hinten gelegene nodös-streifige Induration mit Kaverne, besonders deutlich auf Schicht 7. Im linken Obergeschoß ähnlicher Prozeß: Umschriebenes scharf begrenztes

Kavum (auf einer anderen Schicht als hier dargestellt deutlicher zu sehen; unsere Abbildung soll die Klärung für rechts zeigen).

Hartaufnahme Dezember 1937: Das rechte Oberfeld zeigt in Höhe der Klavikel einen nach unten zu nicht ganz geschlossenen Ring. Im linken Obergeschoß kleinwolkige Verschattung. (s. Abb.)

Tomografische Aufnahme Januar 1938: Die Destruktion im rechten Obergeschoß ist gegenüber den letzten Schichtaufnahmen vom 2. 8. 37 größer geworden. In Schichttiefe 7 cm von hinten scharf begrenzte längliche Kaverne. Das Kavum im linken Oberfeld erscheint dagegen kleiner.

Auch hier bestand die Indikation zur Körperschichtaufnahme zurecht, wie wohl ohne weiteres ersichtlich ist.

Fall 4

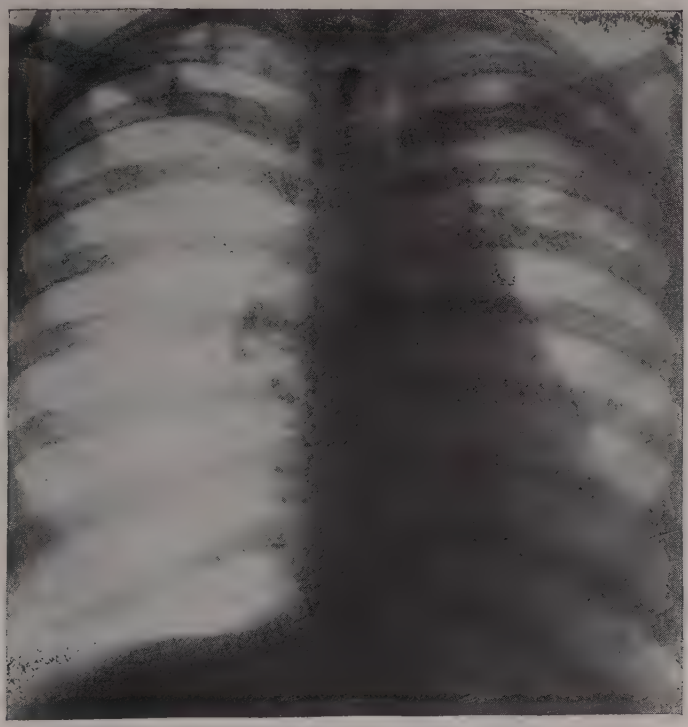

Abb. 1

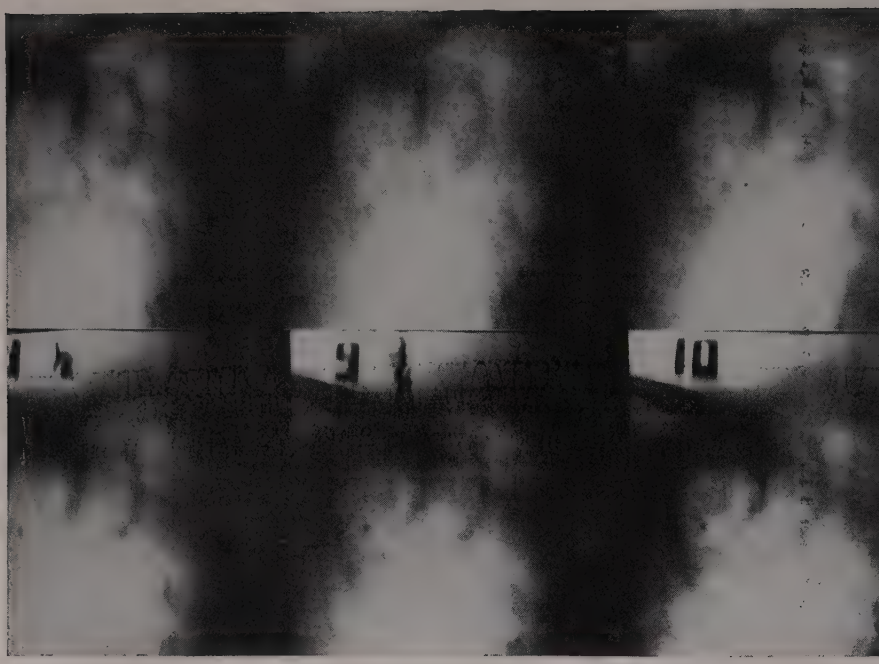

Abb. 2

Fall 4. Vorgeschichte: B. R., Seit 1933 lungenkrank. Im September 1933 Pneumothoraxanlage links. Der Pneu wurde bis Mai 35 aufrechterhalten. Wegen häufiger Exsudatbildung allmähliche Verschwartung des Pneumothorax.

Jetziger klinischer Befund: Schalldämpfung über linkem Ober- und Mittelgeschoß. Amphorisches und Bronchialatmen über linkem Oberfeld. Auf der ganzen linken Lunge feuchte klingende Rasselgeräusche zu hören. Über der rechten Lunge Schallverkürzung im Oberfeld. Auswurfmenge 70 ccm, bazillenhaltig.

Röntgenbild September 1938: Im linken Ober- und Mittelgeschoß deutliche Kavernenbildung. Deshalb dort Thorakoplastik vorgesehen. Im rechten Spitzengebiet in Höhe der Clavikel verlaufen zwei Schattenbänder bis in die Lungenkuppe. Deren Ursache ist unklar (s. Abb.)

Da für die vorgesehene Operation links die rechte Seite bis zu einem gewissen Grade gefestigt sein muß, soll die Schichtaufnahme über die rechte Seite entscheiden.

Die Körperschichtaufnahme zeigt deutlich rechts oben eine Kaverne, die in verschiedenen Schichten schön zur Darstellung gelangt.

Ergebnis: Schichtaufnahmen sind entscheidend für die Prognose und für das weitere ärztliche Handeln.

Fall 5

Abb. 1



Abb. 2

Fall 5. Vorgeschichte: P. L., 45jähriger Mann. 1935 nach starker Grippe keine rechte Erholung mehr. Viel Husten und Auswurf. Im selben Frühjahr Aufdeckung einer Lungentuberkulose mit Kaverne im linken Spitzengebiet. Sputum bazillenhaltig. Im Juli 1935 Pneumothoraxanlage links. Strangadhäsionen in der Spitze. Seit Mai 1936 Exsudat auf der Pneu-Seite. Ende des Jahres 1937 und Anfang 38 wiederholt Punktionen. Starke Verschwartung der Pleurablätter. Anfang April 1938 Streuung ins rechte Mittelgeschoß, die nach einigen Wochen wieder resorbiert ist. Weiterhin viel Auswurf, der Bazillen enthält. Nach der Krankengeschichte, dem Verlauf und den klinischen Erscheinungen der Erkrankung ist anzunehmen, daß sich auf der linken Seite immer noch eine Kaverne befindet.

Die einfache Röntgenaufnahme zeigt eine intensive Verschattung der ganzen linken Seite.

Eine Hartaufnahme vom April 1938 (s. Abb.) zeigt intensive Schwartenbildung links; Lungengewebe ist im Mittel- und Untergeschoß zu erkennen, jedoch kein einwandfreier Zerfallsherd.

Die Schichtaufnahme vom Juni 1938 (s. Abb.) klärt die Situation und bestätigt die klinische Annahme einer Zerfallshöhle. Auf der linken Lunge befindet sich im unteren Teil

des Ober- bzw. oberen Teile des Mittelfeldes einwandfrei ein großes Kavum, am deutlichsten in Schichttiefe 6½ cm.

Der Wert des Schichtverfahrens kommt hier eindeutig zur Geltung. Die gewöhnlichen Methoden reichen nicht aus, die Kaverne zu diagnostizieren.

Fall 6

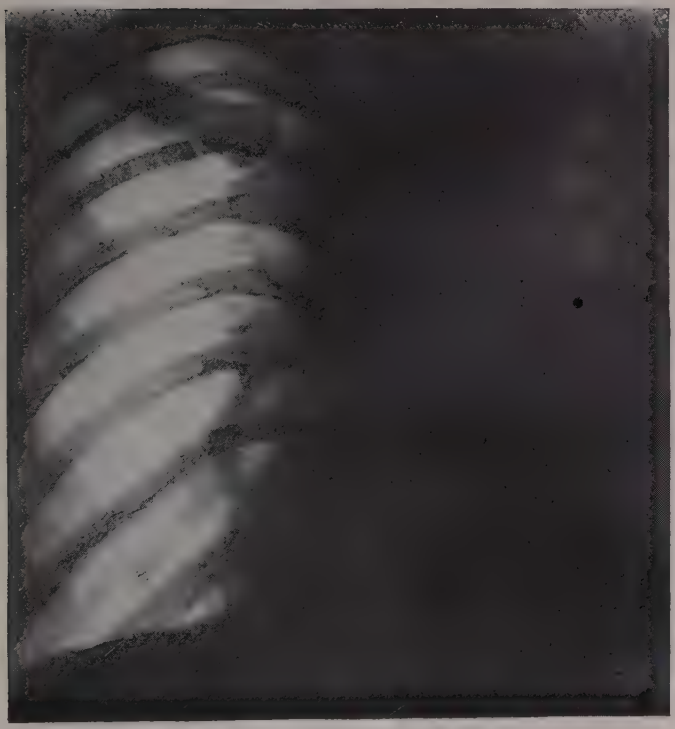

Abb. 1

Fall 6



Abb. 2

Abb. 3

Fall 6. Vorgeschichte: H. Z., Ende 1935 erkrankt mit Appetitlosigkeit. Mitte Januar 1936 Bronchitis mit eitrigem Auswurf, Fieber und Nachtschweiß. Im Februar 36 Haemoptoe. Der Auswurf enthielt reichlich Tuberkelbazillen. Im Röntgenbild weiche Verschattung im Bereich des linken Unterlappens. Am 10. 2. 36 Anlage eines linksseitigen Pneumothorax. Daraufhin Absinken der Temperatur. Zurückgehen der Auswurfmenge. Ende Mai 36 hohe Temperaturen, die auf Bildung eines Exsudates im Pneumothorax zurückzuführen waren. Mehrfache Punktionen des Exsudates. Mitte Juli 36 die letzten Tuberkelbazillen im Auswurf. Von Oktober 36 bis März 37 Heilstättenkur. Die Pleuraausschwitzungen während der Exsudatbildung hatten eine starke Schwartenbildung zur Folge. Ein eigentlicher Pneu-Raum ist nicht mehr nachzuweisen.

Die Röntgenaufnahme vom Februar 37 zeigt eine intensive Verschattung der linken Seite, die auf starke Schwartenbildung zurückzuführen ist (s. Abb.).

Ende Februar 37 vorübergehend wieder Ausscheidung von wenigen Tuberkelbazillen im spärlichen Sputum.

Körperschichtaufnahmen März 37: Sie zeigen eine intensive Verschattung im Pneu-Raum. Die Verschwartung zieht sich durch alle Schichten hin. In Schichttiefe 11 cm von hinten ist die Kollapslunge in geringer Ausdehnung sichtbar. Der intensive Schatten ist Schwarte; darüber befindet sich Pneu-Raum. In Schichttiefe 7 cm erscheint über der Schwartenbildung Lungengewebe, das heißt also, die Lunge nimmt von vorn nach hinten an Ausdehnung zu. Ein Zerfallsherd ist nirgendwo zu sehen (s. Abb.).

Ergebnis: Eine durch sehr starke Schwartenbildung undurchsichtig gewordene Lunge wird durch Schichtaufnahmen zerlegt und die Situation durch diese wertvolle Methode geklärt.

Fall 7

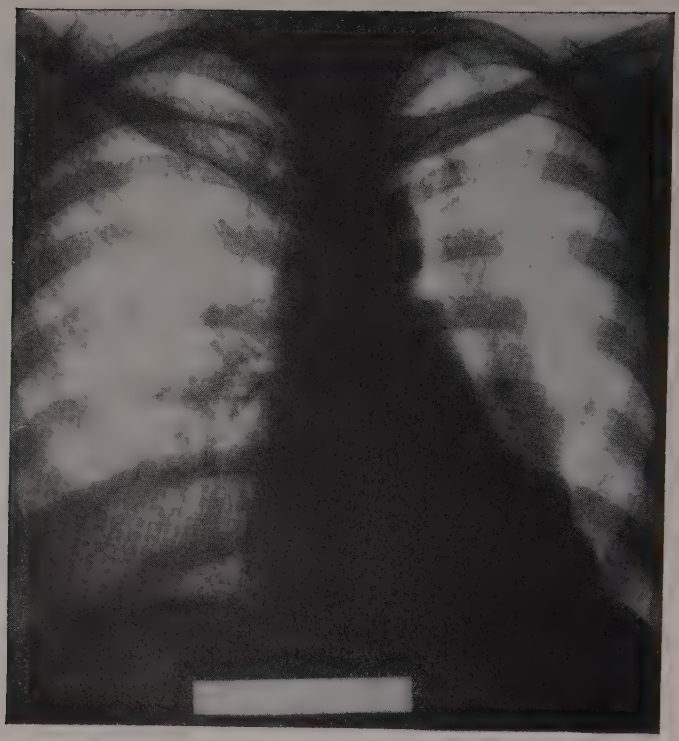

Abb. 1

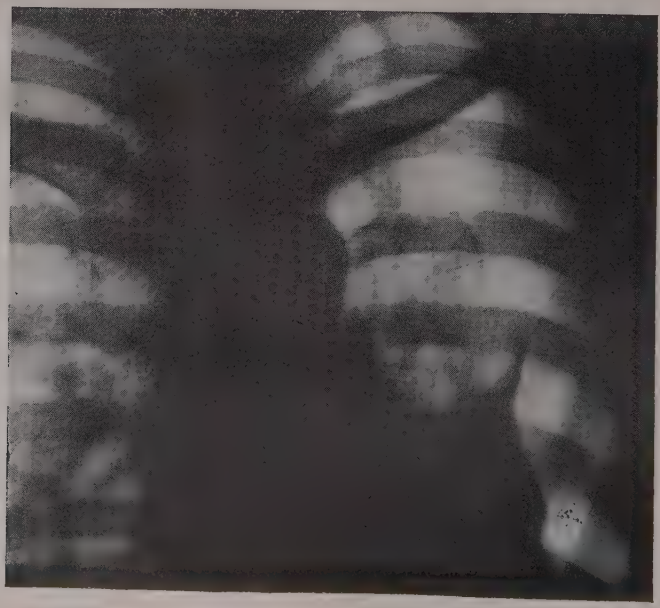

Abb. 2

Fall 7

Abb. 3

Fall 7. Vorgeschichte; Y. v. D., 29jährige Frau. 1927 an Lungentuberkulose erkrankt. Wiederholt Kuren. 1933 Heirat. November 1936 Schwangerschaftsunterbrechung wegen Reaktivierung der Lungentuberkulose. Um diese Zeit zum ersten Mal Bazillen im Auswurf.

Es handelt sich um einen frischen tuberkulösen Prozeß im linken Unterlappen und in der Umgebung des linken Hilus. Streuung in den rechten Unterlappen. Alter, anscheinend vernarbter Prozeß im linken Spitzengebiet.

30. 3. 37 Pneumothoraxanlag links. Strangförmige Verwachsungen. Deshalb 5. 10. 37 Thorakokaustik. Nicht alle Verwachsungsstränge können gelöst werden. Weiterhin Ausscheidung von Bazillen.

Röntgenaufnahme 23. 11. 37: Linke Lunge gut abgelegt. Atelektase im Mittel- und Untergeschoß. Im Bereich des atelektatischen Bezirkes kleine wabige Aufhellung. (s. Abb.)

Gezielte Aufnahme vom Februar 1938: Im mittleren und unteren Teil der Kollapslunge auf kleinwabigen Zerfall verdächtige Zeichnung. (s. Abb.)

Die Schichtaufnahme vom Februar 38 bringt einwandfrei Destruktionsherde in diesem Gebiet zur Darstellung. (s. Abb.)

Ergebnis der Stratigrafie: Im atelektatischen Pneumothorax werden Resthöhlen, die nach dem gewöhnlichen Röntgenbild nur zu vermuten waren, schön zur Darstellung gebracht.

Fall 8

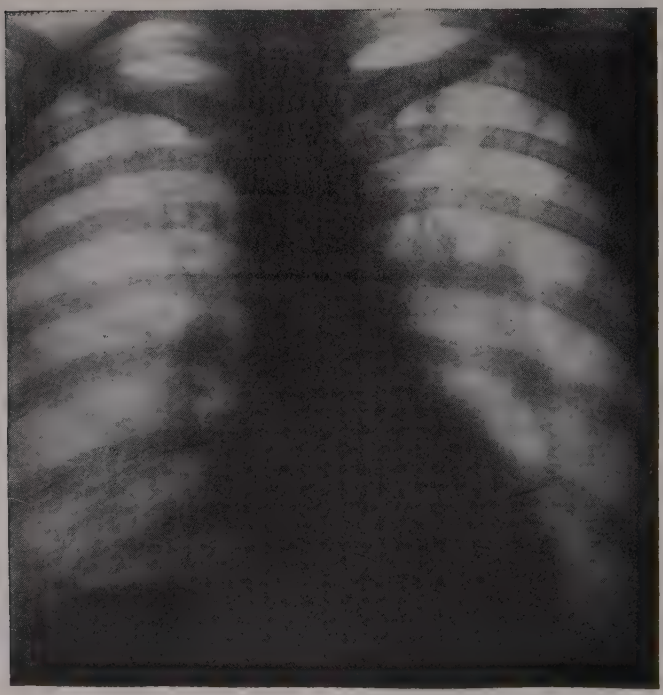

Abb. 1

Fall 8

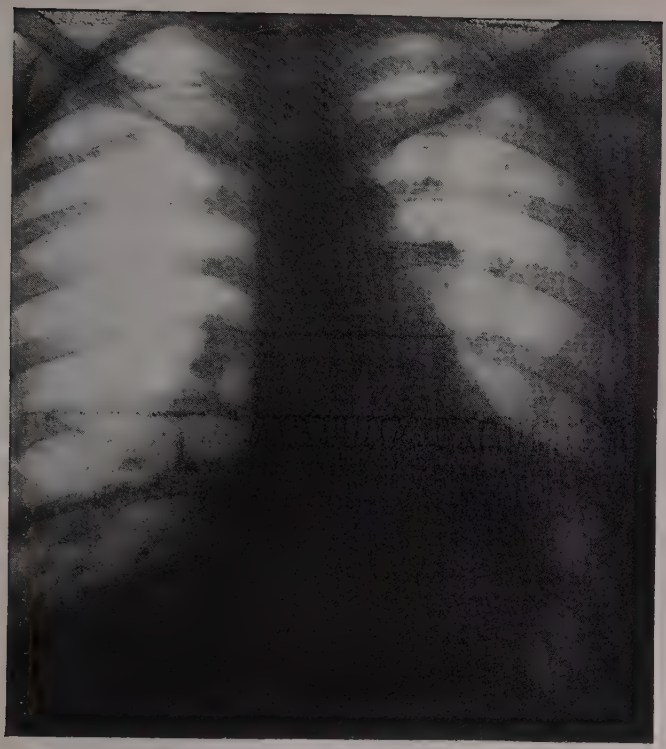

Abb. 2



Abb. 3

Fall 8. Vorgeschichte: K. D., 36jährige Patientin. Im Frühjahr 36 Rippenfellreizung links. Seitdem öfter starke Erkältungen. Seit Anfang des Jahres 37 Sputum bazillenhaltig.

Röntgenaufnahme 23. 8. 37: Mittelfeld nach links verlagert. Kalkharte Schatten in linker Spitze. Einige weiche kleine Schatten vom Hilus ins Unterfeld ziehend. (s. Abb.)

Sputum dauernd bazillenhaltig. Am 23. 9. 37 Pneumothoraxanlage links. Auch einige Monate nach der Anlage Sputum immer noch positiv.

Röntgenaufnahmen 12. 1. 38: Inkompletter Pneumothorax links. Verwachsung in der Spitze. In der Hilusgegend wolkige Trübung, vermischt mit kleineren Aufhellungszonen; ob letztere Kavernchen entsprechen, ist schwer zu sagen. (s. Abb.) Um dies zu klären, wird die Tomografie herangezogen.

Körperschichtaufnahmen 19. 1. 38: Auf der Pneumothoraxlunge besteht im Hilusgebiet, besonders in den Schichttiefen 9, 10, 11, ein kleinkammeriges, wabiges Kavernensystem. (s. Abb.)

Fall 9

Abb. 1

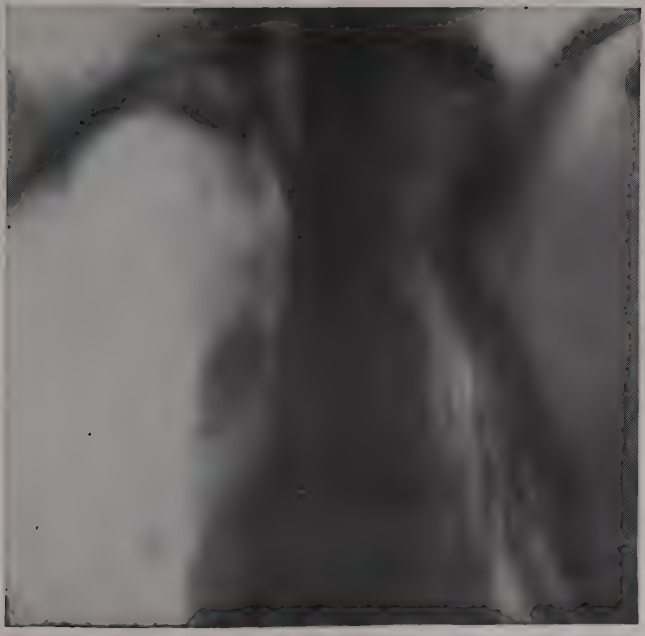

Abb. 2

Fall 9. Vorgeschichte: A. H., 27jährige Patientin; eine Schwester 1929 an Lungentuberkulose gestorben. Selbst: 1933 Haemoptoe. Anschließend Pneumothorax links, der $1^1/_4$ Jahr lang bestand. Im Juni 1936 Thorakoplastik links. Sputum darnach wechselnd bazillenpositiv und -negativ.

Das Röntgenbild von November 36 zeigt eine durch Thorakoplastik gut kollabierte Lunge; in rechter Lunge einige alte Kalkherde.

Da immer noch Bazillen ausgeschieden werden, wird ein Restkavum in der Plastik vermutet.

Eine Hartaufnahme vom 13. 5. 37 ergibt keinen auf ein Kavum oder Restkavum verdächtigen Anhaltspunkt. (s. Abb.) Sputum weiterhin bazillenhaltig.

Schichtaufnahmen vom 13. 1. 38 klären die Situation auf. Auf der Plastiklunge ist in Schichttiefe 7½ cm von hinten unterhalb des vertebralen Ansatzes der 3. Rippe ein deutliches Kavum zu erkennen. (s. Abb.)

Ergebnis: Ein hinter Kallusmassen gelegenes Restkavum, das mit gewöhnlichen Aufnahmen nicht darzustellen ist, wird durch Schichtaufnahmen entdeckt.

Fall 10

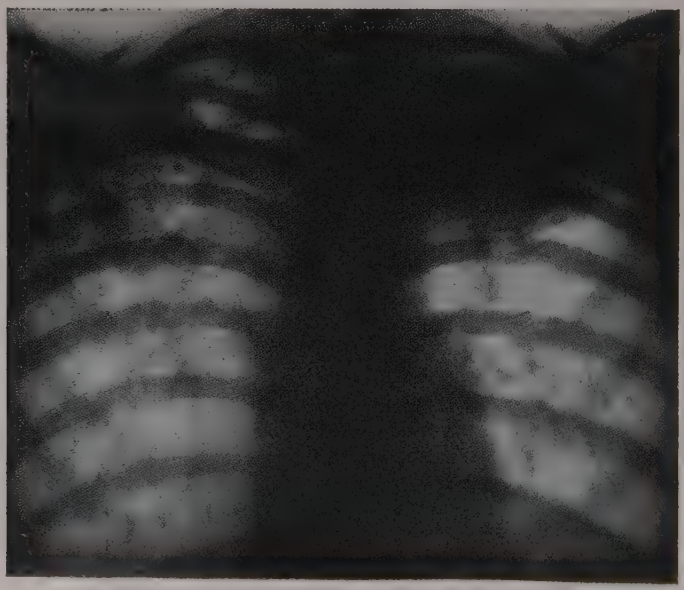

Abb. 1

Abb. 2

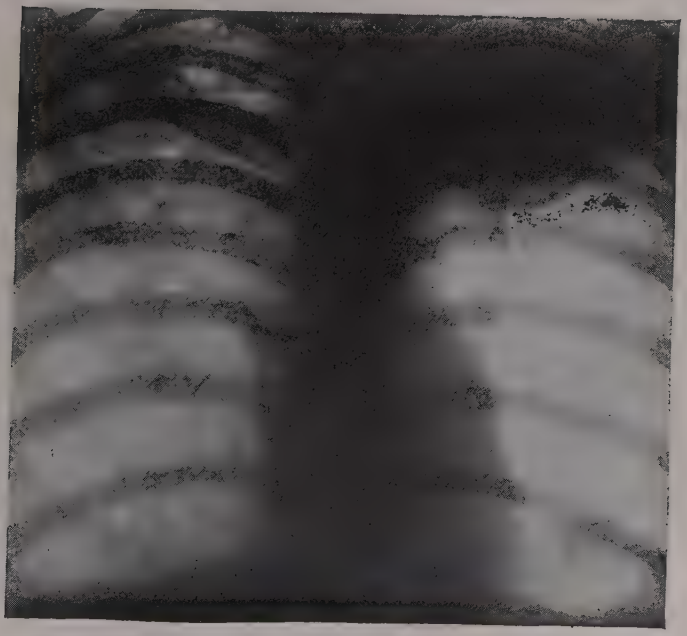

Abb. 3



Abb. 4

Fall 10. Vorgeschichte: 32jährige Patientin, familiär mit Tuberkulose belastet. 1922 Beginn der Erkrankung. Verschiedene Heilstättenkuren. 1926 Höhensonnenbestrahlungen, 4 Petruschkyeinreibungen, 2mal 12 Röntgenbestrahlungen. 1932 vergeblicher Pneumothoraxversuch links; dann Phrenikusexhairese links. Bis 1935 als Lehrerin tätig. 1935 Feststellung einer Kaverne im linken Obergeschoß. 1936 Plombe links. Trotzdem Auswurf weiterhin bazillenhaltig. Als Grund dafür wird Restkavum unter der Plombe angenommen. Letztere Annahme wird durch Schichtaufnahme vom März 1937 bestätigt, nachdem das gewöhnliche Röntgenbild nicht ganz klar sehen ließ. (s.Abbildungen.) Ende d. J. 37 im Sputum einige Monate lang keine Bazillen nachzuweisen; Anfang d. J. 38 jedoch Auswurf wieder positiv. Verschlechterung des Allgemeinbefindens. Vermehrter Auswurf. Verdacht auf neuen Zerfallsherd rechts.

Röntgenaufnahme Juli 38: Im oberen Teil des rechten Mittelfeldes findet sich eine nach unten hin halbmondförmige Demarkationszone; es ist schwierig, eine weitere Begrenzung festzulegen. (s. Abb.)

Erst die Schichtaufnahme vom Juni 38 gibt Auskunft über die Größe des Zerfallsherdes. Diagnose: walnußgroßes, scharf begrenztes Kavum im rechten Teil des Mittelfeldes oben, am deutlichsten in Schichttiefe 5. (s. Abb.)

Ergebnis: Die Annahme einer Kaverne rechts wurde bestätigt, die Größe und die Tiefenlokalisation wurde festgestellt. Die beiden letzten Punkte sind wichtig für die Überlegung weiteren therapeutischen Handelns, die in diesem Falle schwierig ist. Das Restkavum unter der Plombe kommt schön zur Darstellung.

Fall 11

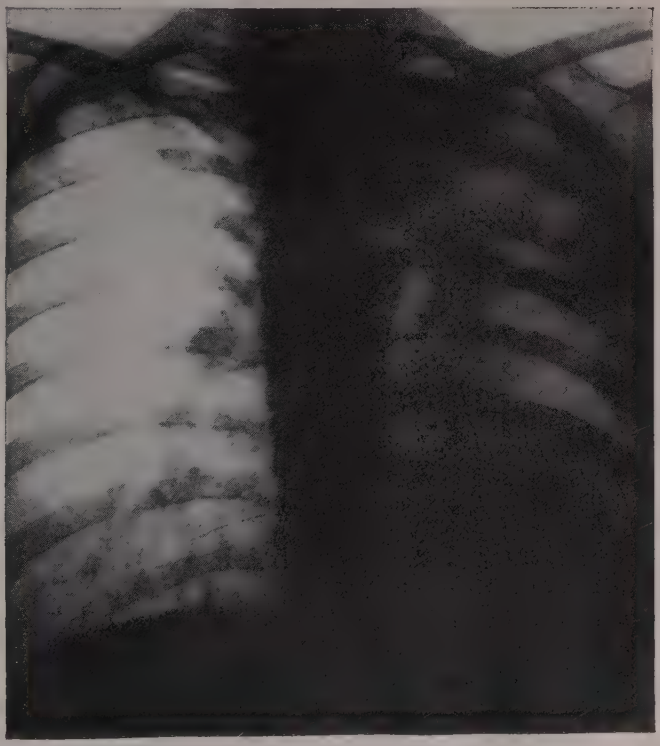

Abb. 1

Fall 11

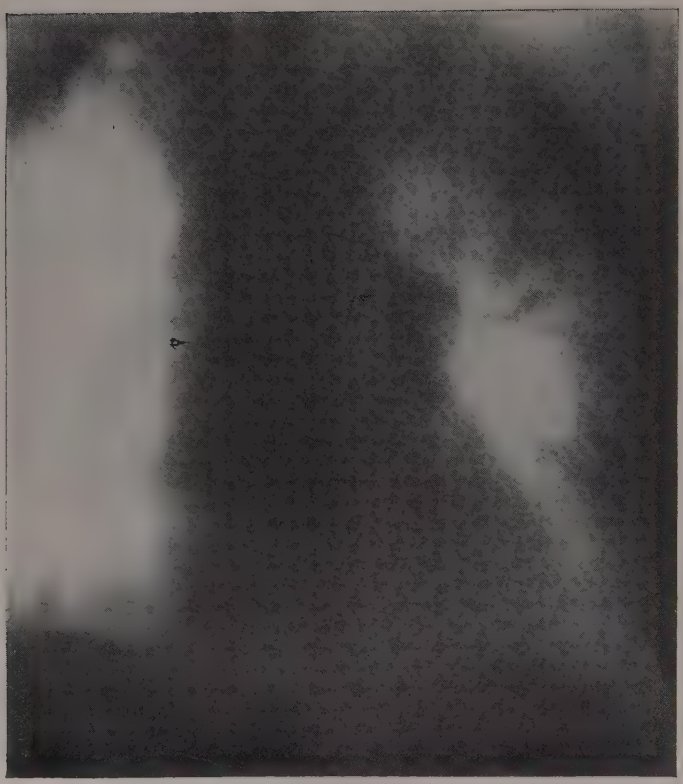

Abb 2

Fall 11. Vorgeschichte: G. M., 28jährige Patientin Mutter vor 11 Jahren lungenkrank. Selbst: 1928 feuchte Rippenfellentzündung links. Seitdem jeden Winter Erkältungen. 1933 erste Röntgenaufnahme, die einen tuberkulösen Prozeß auf der linken Lunge aufdeckte. Pneumothoraxversuch auf der linken Seite mißlang. Allmählich entwickelte sich im linken Spitzengebiet eine Kaverne, die bis zur zweiten vorderen Rippe herabreicht. Im September 35 Plombierung des linken Obergeschosses. Auswurf weiterhin dauernd bazillenhaltig.

Auf dem gewöhnlichen Röntgenbild vom Februar 37 ist das linke Obergeschoß faustgroß verschattet. Ursache dieser Verschattung ist die Plombe.

Es besteht der Verdacht, daß sich unter der Plombe noch eine Restkaverne befindet.

Eine Hartaufnahme von Juli 37 (s. Abb.) läßt von einer Plombe im linken Obergeschoß wenig erkennen. Man könnte eher annehmen, daß sich dortselbst eine einzige große Höhle befindet. Etwas ganz sicheres ist nicht zu sagen.

Die Körperschichtaufnahme klärt die Situation restlos auf. Unsere Abbildung zeigt die Aufnahme in Schichttiefe 8 cm von hinten. Es wird im linken Obergeschoß eine faustgroße gekammerte Kaverne diagnostiziert, im linken Mittelfeld eine kleine. Die Plombe ist nicht zu bestimmen. (s. Abb.)

Das Ergebnis der Schichtaufnahme besteht in diesem Fall in der Feststellung der Wirkungslosigkeit der Plombe. Sie ist bestimmend für das weitere therapeutische Verhalten. Die Annahme einer Restkaverne bestand nach Klinik und Röntgenbild zurecht. Daß es sich jedoch um einen so großen Zerfallsbezirk handelte, überraschte vollkommen.

Fall 12

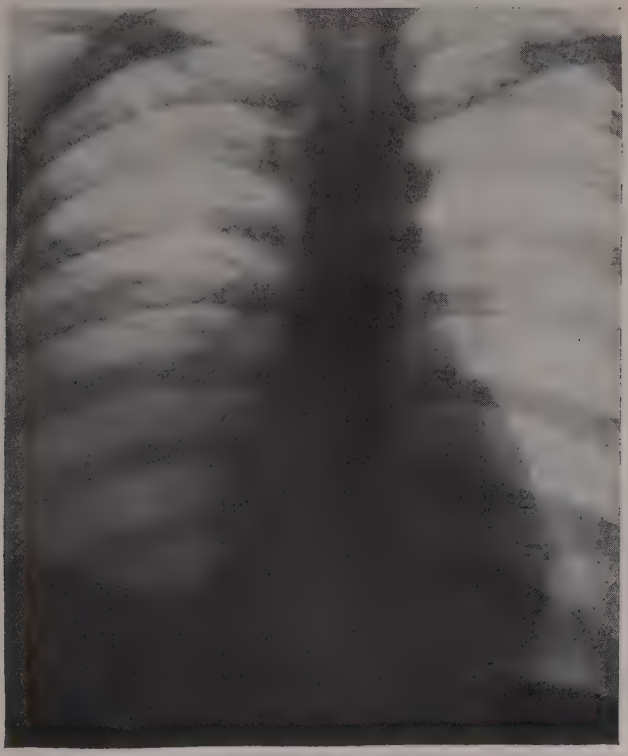

Abb. 1

Fall 12

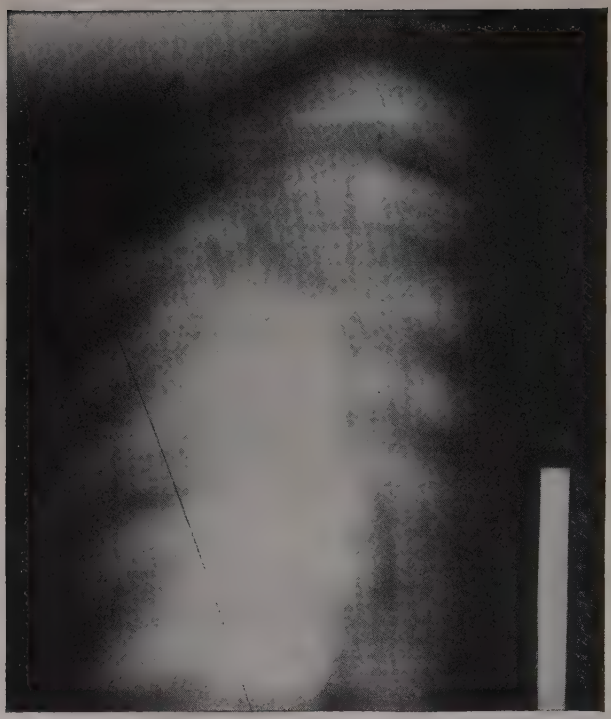

Abb. 2

Fall 12. Vorgeschichte: E. B. Beginn der Erkrankung im Frühjahr 37 mit Sehstörungen auf dem linken Auge. Eine Röntgenaufnahme ergab beiderseitige Spitzentuberkulose. Ein für rechts vorgeschlagener Pneumothorax wurde von der Patientin abgelehnt. Im September 37 Pleuritis sicca rechts.

Klinischer Befund Dezember 37: Über beiden Lungenspitzen und über rechtem Mittelgeschoß Schallverkürzung. Über linkem Oberfeld verschärftes Atmen. Wenig Auswurf, der hin und wieder Bazillen enthält.

Röntgenaufnahme Dezember 37: Im linken Spitzengebiet feinfleckige Herdschatten. Rechtes Mittel- und Untergeschoß verschleiert. Zwerchfellhochstand. In rechter Spitze in Höhe der ersten vorderen Rippe ist eine nach unten convexe Linie sichtbar, die auf Kavernenbegrenzung verdächtig ist.

Gegen eine Kaverne, die demnach das ganze Spitzengebiet einnehmen müßte, spricht der gute Allgemeinzustand und die minimale Auswurfmenge. Zur Klärung der Diagnose werden tomographische Aufnahmen angefertigt.

Schichtaufnahme: Die nach unten convexe Begrenzung, die primär für Kavernenbildung suspekt war, kommt in Schichttiefe 5½ cm von hinten deutlich zur Darstellung. Sie ist aber in dieser und den anderen Schichten nicht geschlossen; eine Kaverne kann also ausgeschlossen werden.

Ergebnis: Eine Ringschatten vortäuschende Zeichnung wird durch die Schichtaufnahme als harmlos aufgedeckt.

Bei der Würdigung des Körperschichtaufnahmeverfahrens konnte an einigen Beispielen klargelegt werden, welche Bedeutung die Methode in jedem Falle bei richtiger Indikationsstellung besitzt; einmal führt sie zur Klarheit bei vorher unsicheren Befunden, ein andermal überrascht sie durch die Darstellung von nicht vermuteten Krankheitsherden. Für die Röntgenologie und für die klinische Diagnostik ist sie von unschätzbarem Wert. Wir stehen heute noch am Anfang der Epoche der Stratigrafie. Sicherlich werden sich in den nächsten Jahren noch neue Wege eröffnen lassen, auf denen das Körperschichtverfahren Maßgebliches leisten wird. Zu unseren Krankheitsfällen wäre noch zu sagen, daß die meisten Patienten mehr oder weniger lange Heilstättenkuren hinter sich haben, daß sie viele Jahre mit unklaren Diagnosen von einer Heilstätte in die andere reisten und vielerlei Meinungen erfahren mußten. Wenn in diesen und manchen anderen Fällen frühzeitig eine einwandfreie Diagnose gestellt würde, könnte man vielfach solche Kranke durch einen frühzeitigen kollapstherapeutischen Eingriff wieder auf den Arbeitsmarkt bringen, bevor sie zu sogenannten Heilstättenreisenden geworden sind und die Lust zum Arbeiten verloren haben. Das heißt also, man soll lieber einmal zuviel als einmal zu wenig das Körperschichtverfahren anwenden. — Die moderne Lungenchirurgie, wie sie in einem neuzeitig eingerichteten Tuberkulosekrankenhaus betrieben wird, ist ohne das neue Verfahren nicht

mehr denkbar. In dem von W. Schmidt herausgegebenen Buch „Kollapstherapie der Lungentuberkulose“ schreiben W. Schmidt und E. Gaubatz in dem Abschnitt über die Röntgenuntersuchung des Brustkorbes folgendes: „Aufgrund unserer zweijährigen Erfahrung mit dem Körperschichtaufnahmegerät bei der Anzeigestellung von etwa 500 Thorakokaustiken, rund 250 extrapleuralen, subfaszialen Pneumolysen und über 800 Thorakoplastiken dürfte es nicht zu weit gegangen sein, wenn wir den Einsatz des Körperschichtaufnahmeverfahrens dort für unerläßlich halten, wo regelmäßig in größerem Umfang außer der Pneumothoraxbehandlung lungenchirurgische Eingriffe, vor allem die Thorakoplastik, die Plombe und die Pneumolyse ausgeführt und indiziert werden sollen.“ Wie Spirometrie und Herzfunktion vor einer Thorakoplastik geprüft werden, so geschieht dies auch mit der neuen Methode der Stratigrafie. Genaue Orientierung über Lunge und Herz ist oberster Grundsatz.

Zusammenfassung.

Nach allgemeinen Erörterungen über das Körperschichtverfahren wird an 12 Beispielen die Bedeutung der Stratigrafie in folgenden Punkten klargelegt:

Die Körperschichtaufnahme bringt sicher und endgültig den Beweis der Kaverne, nachdem ihr Nachweis mit der gewöhnlichen Röntgenuntersuchung nicht einwandfrei gelungen ist.

Kleinere Kavernisierungen im Pneumothorax werden gut zur Darstellung gebracht; atelektatische und streifige Bezirke verhinderten dies im einfachen Röntgenbild. Der Kavernennachweis hinter dichten Medien wie Schwarten, Plomben, Kallusmassen, gelingt mit der Schichtaufnahme sehr gut, nachdem selbst Hartaufnahmen im Stiche ließen.

Die durch Verschwartung völlig undurchsichtig gewordene Thoraxseite wird stratigrafisch vorgenommen und das intrapulmonale Gewebe als einwandfrei erachtet.

Ringschatten vortäuschende Pleuraauflagerungen bzw. Streifenzeichnung im Lungengewebe werden als harmlos entlarvt.

Schrifttum.

Bartelink, D. L.: Fortschr. Röntgenstr. **47,** 399 (1933). — Brednow, W.: Beitr. Klin. Tbk. **89,** 109. — Chaoul, H.: Dtsch. med. Wschr. Nr. 18, S. 700; Fortschr. Röntgenstr. **51,** H. 4 (1935); Fortschr. Röntgenstr. **52** (1935); Verh. Chir.-Kongr. 1935, Berlin; Beitr. Klin. Tbk. **86,** Nr. 8 (1935). — Chaoul, H., Greineder, K.: Fortschr. Röntgenstr. **53,** H. 3 (1936). — Greineder, K.: Fortschr. Röntgenstr. **52,** H. 5 (1936); Münch. med. Wschr. 1936, Nr. 22, S. 892; Tbk. Bibliothek 1937, Nr. 62. — Grossmann, G.: Fortschr. Röntgenstr. **51,** H. 1 u. 2 (1935). — Janker, R.: Fortschr. Röntgenstr. **53,** H. 4; Zbl. Neurochir. Nr. 1, 1937. — Kremer, W.: Z. Tbk. **77,** H. 4. — Langebeckmann, F.: Tuberkulose 12 (1936). — Mittermeier, G.: Dtsch. med. Wschr. Nr. 17 (1937). — Ott: Fortschr. Röntgenstr. **52,** S. 40. — Oberhauser, A: 1. Oestr. Röntgenkongr. Wien 1936. — Schmidt, W.: Tbk. Bibliothek 1935, Nr. 57; Dtsch. Tbk.tag. Warnemünde 1936; Fortschr. Röntgenstr. **54,** Kongr.-Heft 1936; Beitr. Klin. Tbk. **91,** H. 2 (1938). — Schulte-Tigges, H.: Fortschr. Röntgenstr. **56,** H. 5 (1937). — Sopp, J. W.: Z. Tbk. **75,** H. 3; Beitr. Klin. Tbk. **88,** H. 7. — Vallebona, A.: Fortschr. Röntgenstr. **48,** S. 599 (1933). — Ziedses des Pantes, B. G.: Fortschr. Röntgenstr. **47,** S. 407 (1933).

Lebenslauf.

Am 13. Dezember 1910 wurde ich, Wilhelm Corman, in Aachen geboren. Ich war das 2. Kind des Reichsbahn-lokomotivführers Victor Corman und seiner Ehefrau Katharina, geb. Moulen. Im Jahre 1929 legte ich zu Ostern die Reifeprüfung an der Hindenburgschule (Reform-Realgymnasium) zu Aachen ab. Von S.-S. 29 bis S.-S. 31 studierte ich an der Universität Bonn Medizin und bestand dort nach 5 Semestern Studium die ärztliche Vorprüfung. Nach der ärztlichen Vorprüfung studierte ich weiterhin 1 Semester in Bonn. Das S.-S. 32 verbrachte ich zum Studium an der Universität Innsbruck. Die letzten 4 klinischen Semester legte ich wiederum an der Universität Bonn ab. Dort bestand ich nach dem S.-S. 34 mein ärztliches Staatsexamen. Nach Ableistung des praktischen Jahres an den städtischen Krankenanstalten in Aachen, dem pathologischen Institut der Universität Bonn und der Frauenklinik dortselbst erhielt ich im Januar 36 meine Bestallung als Arzt. Nach einer 3monatigen Tätigkeit wissenschaftlicher Art bei Herrn Prof. Dr. med. Hoffmann, mußte ich krankheitshalber meine Arbeit niederlegen und begab mich im Juni 36 zu einer Kur in die Deutsche Heilstätte in Davos. Dort bin ich seit Dezember 36 als Assistenzarzt tätig.